Alice Costa - Emily Rêgo - Mariana Pires -
Profª. Ivete Pomarico - Prof. Marcelo Costa

DICAS PARA Atendimento de Urgência EM CRIANÇAS

Universidade Federal
do Rio de Janeiro

Odonto pediatria UFRJ

E-book desenvolvido com o objetivo de auxiliar o cirurgião-dentista sobre procedimentos nas diversas situações de atendimento de urgência em crianças!

Autoras

Alice Pinheiro Costa
Mestranda em Odontopediatria FO-UFRJ

Emily Feitosa Rêgo
Mestranda em Odontopediatria FO-UFRJ

Mariana Pires da Costa
Mestranda em Odontopediatria FO-UFRJ

Orientação

Profª. Drª. Ivete Pomarico Ribeiro Souza
Professora Titular FO-UFRJ

Prof. Dr. Marcelo de Castro Costa
Professor Associado FO-UFRJ

Revisão

Profª. Drª. Laura Guimarães Primo
Professora Associada FO-UFRJ

Universidade Federal do Rio de Janeiro

Odontopediatria UFRJ

C837 Costa,Alice Pinheiro.
Dicas para atendimento de urgência em crianças [recurso eletrônico]. / Alice PinheiroCosta, Emily FeitosaRêgo, Mariana Pires da Costa; Orientação: Ivete Pomarico Ribeirode Souza, Marcelode Castro Costa; Revisão: Laura Guimarães Primo. – Rio de Janeiro: Universidade Federal do Rio de Janeiro, Faculdade de Odontologia, 2021.

26 p.: il
Inclui referências. Formato: PDF
ISBN: 978-65-00-32614-7

1. Assistência Odontológica para Crianças. 2. Odontólogos. 3. Traumatismos Dentários. 4. Odontopediatria. I. Rêgo, Emily Feitosa. II. Costa, MarianaPires da. III. Souza, Ivete Pomarico Ribeirode. IV. Costa,Marcelo de Castro.V. Primo, Laura Guimarães. VI. Universidade Federaldo Rio de Janeiro, Faculdadede Odontologia. III. Título.

CDD 617.645

Ficha catalográfica elaborada pela equipe de Referência da Biblioteca Central do Centro de Ciências da Saúde da Universidade Federal do Rio de Janeiro.

RIO DE JANEIRO 2021

Universidade Federal do Rio de Janeiro

Odontopediatria UFRJ

Sumário

Manejo do comportamento	**4**
Anestesia	**5**
Antibióticos	**7**
Exodontia ou pulpectomia?	**9**
Dor espontânea	**11**
Dor provocada	**12**
Fístula	**13**
Abscesso gengival	**14**
Abscesso facial	**15**
Traumatismo dentoalveolar	**16**
Dente Decíduo avulsionado	21
Dente Permanente avulsionado	22
Referências	**25**

MANEJO DE COMPORTAMENTO

- Escolher o familiar mais tranquilo para acompanhar a criança na consulta
- Deixar a criança confortável com as técnicas de manejo
- Usar linguagem de acordo com a idade: realizar um atendimento lúdico
- Tempo de consulta: 20-30 minutos

Principais técnicas de manejo

DIZER-MOSTRAR-FAZER	Ex.: escova de robinson -> explicar o funcionamento, mostrar na mão da criança e iniciar o procedimento
Distração	Utilizar jogos eletrônicos, músicas, televisão, óculos virtual, etc...
Reforço positivo	Elogiar a criança pelo bom comportamento
Modelagem	Utilizar a mãe como modelo para demonstrar o procedimento

*Pode-se utilizar uma ou mais técnicas durante a consulta

ANESTESIA

Anestesia tópica

Indicações

- Pré anestesia
- Exodontia de dentes decíduos com raízes totalmente reabsorvidas

Anestésico mais utilizado

- Benzocaína 20%

Marcas comerciais

- Benzotop (DFL®) / Dorfree (SSWhite®)

Dicas para realização da técnica

- Secar bem a mucosa com algodão/jato de ar
- Aplicar PEQUENA QUANTIDADE do anestésico com cotonete
- Massagear por 1 minuto
- Observar perda de brilho -> momento de realizar a anestesia

ANESTESIA

Anestesia local

Anestésico de primeira escolha em odontopediatria

- Lidocaína 2% com epinefrina 1:100.000

Dosagem máxima

- 4,4 mg/kg

NÚMERO MÁXIMO DE TUBETES ANESTÉSICOS EM CRIANÇAS SAUDÁVEIS COM BASE NO PESO CORPORAL

PESO (kg)	Nº DE TUBETES
10	1
15	1,5
20	2
25	2,5
30	3,5
35	4
40	4,5

- Não permita que a criança visualize a agulha e a seringa durante o procedimento
- Evite palavras como "dor", "dorzinha", "picadinha" e "agulha"

ANTIBIÓTICOS

Amoxicilina

- É o antibiótico de primeira escolha

Contraindicação

- Pacientes alérgicos a penicilina

POSOLOGIA

- Crianças acima de 2 anos

25 mg/kg/dia	2-6 anos (13-21 kg)	2,5mL de amoxicilina suspensão 400mg/5mL	2x/dia
	7-12 anos (22-40 kg)	2,5mL de amoxicilina suspensão 400mg/5mL	2x/dia
45 mg/kg/dia	2-6 anos (13-21 kg)	5,0mL de amoxicilina suspensão 400mg/5mL	2x/dia
	7-12 anos (22-40 kg)	10,0mL de amoxicilina suspensão 400mg/5mL	2x/dia

*Fonte: Bula Amoxicilina EMS®

- Crianças acima de 40 kg = dosagem de adulto

ANTIBIÓTICOS

Azitromicina (200 mg/5mL)

Indicação

- Pacientes alérgicos a penicilina

POSOLOGIA

- 10 mg kg/dia dose única por 5 dias - suspensão

Clindamicina

Indicação

- Pacientes alérgicos a penicilina

POSOLOGIA

- 10 a 20 mg kg/peso/dia de 6 em 6 horas – suspensão

QUANDO INDICAR?

Para definir o melhor tratamento, o cirurgião-dentista deve ficar atento a algumas condições do paciente e do dente em questão!

1 Deve-se observar clinicamente:

- Localização da lesão
- Condição para isolamento absoluto e restauração final adequada: presença de estrutura coronária suficiente

2 Deve-se observar radiograficamente:

- Rarefação óssea periapical ou na região de furca
- Reabsorção radicular
- Cripta e formação óssea do germe sucessor

Cabe ressaltar que interrogar a criança sobre dor é questionável e duvidoso. Pode ocasionar em um falso diagnóstico devido à subjetividade de interpretação das crianças!

AFINAL, QUANDO INDICAR?

Pulpectomia

- Condição favorável para isolamento absoluto e restauração final
- Furca preservada
- Raiz com pelo menos 2/3 de comprimento intacto

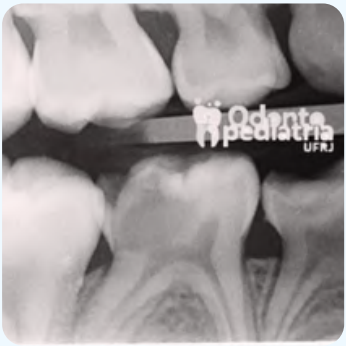

Imagem: Tainá Souza

Exodontia

- Necessidade de tratamento pulpar com condição desfavorável da estrutura coronária remanescente
- Lesão de furca envolvendo o germe do dente permanente
- Raiz com menos de 2/3 de comprimento

Imagem: Tainá Souza

DOR ESPONTÂNEA

Sintoma

Queixa de dor, mesmo sem a presença de estímulo (mastigatório ou térmico, por exemplo)

Imagens: Rafael Reis e Karla Lorene

Atendimento de urgência

1. Anamnese (principalmente verificar presença de doenças sistêmicas e alergias)
2. Exame clínico
3. Radiografar a região
4. Determinar o procedimento a ser realizado: exodontia ou pulpectomia
5. Realizar o procedimento de urgência
6. Encaminhar para o odontopediatra

DOR PROVOCADA

Sintoma e sinal clínico

Queixa de dor, após a presença de estímulo (mastigatório ou térmico, por exemplo), que cessa imediatamente após a remoção desse estímulo

Imagens: Tainá Souza e Luana Kort-Kamp

Atendimento de urgência

1. Anamnese (principalmente verificar presença de doenças sistêmicas e alergias)
2. Exame clínico
3. Radiografar a região
4. Restaurar o dente com um material bioativo (exemplo: cimento de ionômero de vidro), realizando remoção parcial de tecido cariado na parede pulpar e remoção total de tecido cariado nas paredes circundantes
5. Encaminhar para o odontopediatra

FÍSTULA

Sinal clínico

Presença de uma infecção crônica com acúmulo de secreção purulenta na gengiva. O paciente não sente dor e está normalmente associada a dentes com cárie, restaurações ou traumatismos. Os responsáveis costumam se referir como uma "bolinha na gengiva" e também pode ser confundido com aftas

Imagem: Mariana Leonel

Atendimento de urgência

1. Anamnese (principalmente verificar presença de doenças sistêmicas e alergias)
2. Radiografar a região
3. Determinar o procedimento a ser realizado: exodontia ou pulpectomia
4. Realizar o procedimento de urgência
5. Encaminhar para o odontopediatra

ABSCESSO GENGIVAL

Sintoma e sinal clínico

Presença de infecção aguda, em que há o acúmulo de uma secreção purulenta no interior do dente, que também resulta em inflamação e migração dessa secreção para a gengiva. O paciente sente dor, há acúmulo de secreção na gengiva e pode estar associado a alterações sistêmicas como febre

Imagens: Camila Amorim

Atendimento de urgência

1. Anamnese (principalmente verificar presença de doenças sistêmicas e alergias)
2. Radiografar a região
3. Determinar o procedimento a ser realizado: exodontia ou pulpectomia
4. Realizar o procedimento de urgência
5. Encaminhar para o odontopediatra

ABSCESSO FACIAL

Sintoma e sinal clínico

Presença de infecção aguda com acúmulo de secreção purulenta no interior do dente, que também resulta em inflamação e migração dessa secreção para os tecidos da face. O paciente sente dor, há aumento de volume na face, normalmente apresenta diminuição da abertura de boca e pode estar associado a alterações sistêmicas como febre

Imagem: Fernanda Canto

Atendimento de urgência

1. Anamnese (principalmente verificar presença de doenças sistêmicas e alergias)
2. Prescrição de medicação antibiótica
3. Prescrição de analgésico e antitérmico (se necessário)
4. Encaminhamento para o odontopediatra e/ou pediatra

TRAUMATISMOS DENTOALVEOLARES - CUIDADOS GERAIS

Orientações pós trauma

- Higiene bucal no local com escova macia e dentifrício fluoretado
- Bochecho com gluconato de clorexidina a 0,12%, sem álcool, por 1 ou 2 semanas (de acordo com a gravidade do trauma), 2 vezes ao dia. Crianças pequenas, aplicar a clorexidina com cotonete na área afetada
- Remoção de hábitos deletérios (chupeta, mamadeira ou sucção digital) e evitar novos traumas
- Evitar alimentos duros no local durante 7 a 15 dias (tempo varia de acordo com a gravidade do trauma), após esse período a mastigação deve ser feita com muito cuidado, mas o retorno à função normal deve ser incentivado
- A participação em esportes de contato deve ser planejada de acordo com a gravidade do trauma, sempre com o uso de um protetor bucal

Possíveis complicações

Os pais e/ou responsáveis devem ser orientados sobre um possível aumento da mobilidade, sangramento ou edema. Devem também estar atentos a sinais de infecção no local do trauma (fístula ou abscesso). Caso presente, a criança deve ser encaminhada para o odontopediatra.

TRAUMA NA DENTIÇÃO DECÍDUA

CLASSIFICAÇÃO DOS TRAUMATISMOS E CONDUTAS

Trinca de esmalte

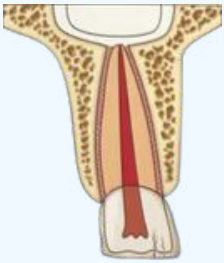

- Fratura incompleta de esmalte sem perda da estrutura dentária
- Não há necessidade de tratamento

Fratura de esmalte

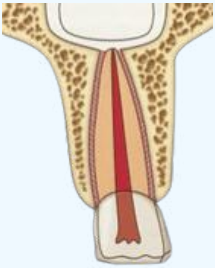

- Perda de estrutura dentária de esmalte
- Desgaste das bordas acentuadas ou restauração

Fratura de esmalte e dentina

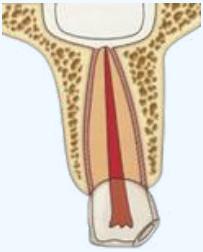

- Perda de estrutura dentária do esmalte e da dentina sem exposição pulpar
- Restauração

Fratura complicada de coroa

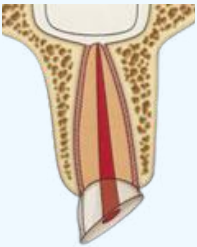

- Perda de estrutura dentária de esmalte e dentina com exposição pulpar
- Realizar radiografia periapical
- Pulpotomia (preservar a vitalidade) ou Pulpectomia (caso o dente já esteja necrosado) + Restauração
- Impossibilidade: exodontia

TRAUMA NA DENTIÇÃO DECÍDUA

Fratura coronorradicular

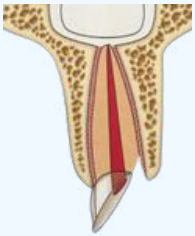

- Envolve esmalte, dentina e cemento com ou sem exposição pulpar
- Realizar radiografia periapical
- Remova o fragmento fraturado e avalie se a coroa pode ser restaurada (pulpotomia ou pulpectomia + restauração)
- Impossibilidade: Exodontia
- Encaminhar para o acompanhamento odontopediátrico

Fratura radicular

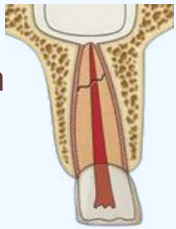

- Envolve cemento, dentina e polpa com exposição pulpar
- Realizar radiografia periapical
- Avaliar o grau de mobilidade do fragmento dentário: Se estiver com ausência ou pouca mobilidade: acompanhar; Se estiver com grande mobilidade: Extrair somente o fragmento ou reposicionar com cuidado e estabilizar com contenção flexível por 4 semanas
- Encaminhar para o acompanhamento odontopediátrico

TRAUMA NA DENTIÇÃO DECÍDUA

Concussão

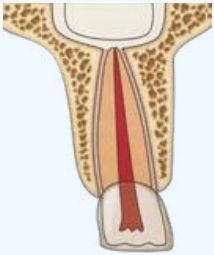

- Não ocorre mudança de posição/mobilidade dental
- Não há necessidade de tratamento
- Encaminhar para o acompanhamento odontopediátrico

Subluxação

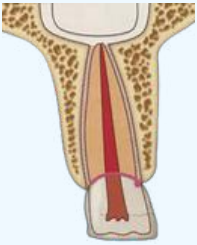

- Ocorre mobilidade dentária sem determinar mudança de posição, pode haver sangramento via sulco gengival
- Realizar radiografia periapical
- Não há necessidade de tratamento
- Encaminhar para o acompanhamento odontopediátrico

Luxação lateral

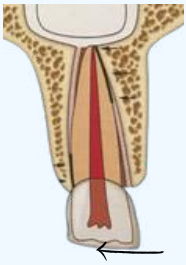

- Ocorre o deslocamento do dente para palatina, vestibular, mesial ou distal
- Realizar radiografia periapical
- Se não houver interferência oclusal: acompanhar
- Em caso de deslocamento grave: exodontia ou reposicionamento + contenção flexível por 4 semanas
- Encaminhar para o acompanhamento odontopediátrico

TRAUMA NA DENTIÇÃO DECÍDUA

Luxação intrusiva

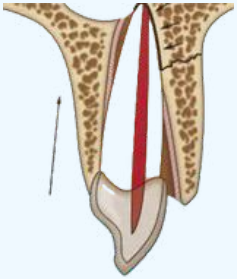

- Ocorre o deslocamento do dente para dentro do seu alvéolo
- Pode haver fratura da tábua óssea
- Realizar radiografia periapical
- Acompanhar a reerupção espontânea
- Encaminhar para o acompanhamento odontopediátrico

Luxação extrusiva

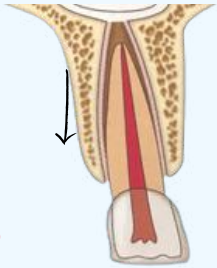

- Deslocamento parcial do dente para fora do seu alvéolo
- Realizar radiografia periapical
- Se o dente não estiver interferindo na oclusão: acompanhar
- Dente com mobilidade excessiva ou extrusão maior do que 3mm: exodontia
- Encaminhar para o acompanhamento odontopediátrico

DENTE DECÍDUO AVULSIONADO

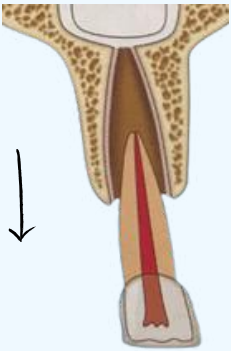

O dente decíduo NÃO deve ser reimplantado no alvéolo.

Por quê?

Devido a proximidade da raiz do dente decíduo com o germe do dente permanente em formação e o risco potencial de afetar o desenvolvimento do dente sucessor.

Fonte: Kramer & Feldens, 2013.

O que fazer?

- Acalmar a criança e seus familiares
- Na presença de dor, prescrever medicação analgésica
- Orientar higienização na área afetada
- Orientar pais e/ou responsáveis a procurar um odontopediatra o mais rápido possível para o acompanhamento do caso

DENTE PERMANENTE AVULSIONADO

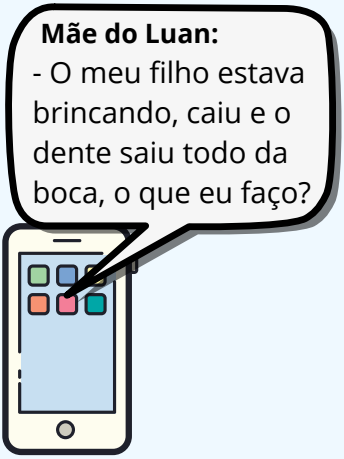

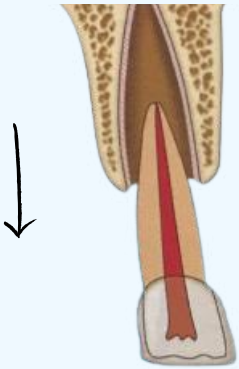

Recomendações

- Manter o paciente calmo
- Encontrar o dente, segurá-lo pela coroa e **reimplantar imediatamente**
- Se necessário limpá-lo, deve ser cuidadosamente com leite, soro ou saliva da criança, **sem tocar na porção radicular**
- Encorajar o reimplante imediato no local do acidente, visto que é o melhor tratamento
- Uma vez reimplantado, o paciente deve morder uma gaze, lenço ou guardanapo para mantê-lo no lugar
- Caso nenhum familiar consiga reimplantar o dente, o mesmo deve ser armazenado em um copo com **leite**, **soro** ou **saliva** da criança (após cuspir no copo)
- O dente e a criança devem ser levados imediatamente para o dentista

*Para mais detalhes acessar as diretrizes da IADT

DENTE PERMANENTE AVULSIONADO

Tratamento no consultório para dentes com rizogênese completa

Dente reimplantado no local do acidente

- Limpar o local da área afetada com água, soro ou clorexidina
- Verificar a posição do dente e radiografar
- Mantenha o dente no local. Se estiver mal posicionado corrigí-lo com leve pressão digital
- Se foi reimplantado errado, reposicionar em até 48 hrs

Dente armazenado em solução (±60 min)

- Se houver contaminação visível, limpar a raiz com soro corrente para a remoção de detritos
- Realizar anamnese, exame clínico e radiográfico
- Anestesiar o local
- Lavar o alvéolo com solução salina, se estiver fraturado, reposicioná-lo
- Reimplantar o dente lentamente com ligeira pressão digital
- Radiografar novamente

- Estabilizar o dente por 2 semanas com fio de aço de diâmetro até 0.016" ou 0.4mm unindo-o aos dentes adjacentes com o auxilio da resina composta
- Suturar lacerações gengivais, sempre que presente
- Prescrever antibiótico sistêmico
- Instruir o paciente
- Iniciar o tratamento endodôntico dentro de duas semanas após reimplante

***Para mais detalhes acessar as diretrizes da IADT**

DENTE PERMANENTE AVULSIONADO

Tratamento no consultório para dentes com rizogênese incompleta

Dente reimpantado no local do acidente

- Limpar o local da área afetada com água, soro ou clorexidina
- Verificar a posição do dente e radiografar
- Mantenha o dente no local. Se estiver mal posicionado corrigí-lo com leve pressão digital
- Se foi reimplantado errado, reposicionar em até 48 hrs

Dente armazenado em solução (±60 min)

- Se houver contaminação visível, limpar a raiz com soro corrente para remoção de detritos
- Realizar anamnese, exame clinico e radiográfico
- Anestesiar o local
- Lavar o alvéolo com solução salina, se estiver fraturado, reposicioná-lo
- Reimplantar o dente lentamente com ligeira pressão digital
- Radiografar novamente

- Estabilizar o dente por 2 semanas com fio de aço de diâmetro até 0.016'' ou 0.4mm unindo-o aos dentes adjacentes com o auxilio da resina composta (Dentes muito curtos podem necessitar de maior tempo de contenção)
- Suturar lacerações gengivais, sempre que presente
- Prescrever antibiótico sistêmico
- Instruir ao paciente
- Encaminhar para o Odontopediatra/Endodontista acompanhar a formação radicular

***Para mais detalhes acessar as diretrizes da IADT**

REFERÊNCIAS

- ABOPED-Nacional. Diretrizes para Procedimentos Clínicos em Odontopediatria. 3. ed. São Paulo: Santos Publicações, 2020. 186 p.

- LEVIN L, DAY PF, HICKS L, O'CONNELL A, FOUAD AF, BOURGUIGNON C, ABBOTT PV. International Association of Dental Traumatology guidelines for the management of traumatic dental injuries. Dent Traumatol. 2020 Aug;36(4):309-313. doi: 10.1111/edt.12574. Epub 2020 Jun 22. PMID: 32472740.

- MAIA LC, PRIMO LG. Odontologia integrada na infância. São Paulo: Santos Editora, 2012. 320 p.

Esperamos que as dicas deste Ebook tenham te ajudado durante o atendimento de urgência em crianças!

Agradecimentos à CAPES e ao Programa de Pós-graduação em Odontologia da UFRJ

Universidade Federal do Rio de Janeiro

Odontopediatria UFRJ

PPgO UFRJ
Programa de Pós-Graduação em Odontologia

CAPES