O MIELOMA MÚLTIPLO NA ODONTOLOGIA:

Características clínicas, radiográficas e tomográficas

PPgO UFRJ
PROGRAMA DE PÓS-GRADUAÇÃO EM ODONTOLOGIA

UFRJ

AUTORES

Ingrid Cristina Pinto da Costa
Cirurgiã-dentista (UFRJ) e aluna de Mestrado Acadêmico em Odontologia (UFRJ).

Natalia Fernandes Cardoso Lima
Cirurgiã-dentista (UFJF), especialista em Radiologia Odontológica (INCO), mestra em Odontologia (UFRJ) e aluna de Doutorado em Odontologia (UFRJ).

Thaiza Gonçalves Rocha
Cirurgiã-dentista (UNIFAL-MG), especialista em Ortodontia (INCO), especialista em Radiologia Odontológica, mestra e doutora em Odontologia (UFRJ).

Maria Augusta Visconti
Cirurgiã-dentista (UFJF), especialista em Radiologia Odontológica (USP), mestra em Clínica Odontológica (UFJF), doutora em Radiologia (UNICAMP) e professora adjunta da UFRJ de Radiologia Odontológica.

FICHA CATALOGRÁFICA

M63

O mieloma múltiplo na Odontologia: características clínicas, radiográficas e tomográficas. / Ingrid Cristina Pinto da Costa...[et.al].– Rio de Janeiro: Universidade Federal do Rio de Janeiro, Centro de Ciências da Saúde, Faculdade de Odontologia, Programa de Pós-Graduação em Odontologia, 2025.

44 p.: il.

Modo de acesso: Adobe Acrobat Reader

Inclui referências

ISBN 978-65-01-85530-1 (recurso eletrônico)

1. Mieloma Múltiplo- diagnóstico por imagem. 2. Radiografia Dentária. 3. Tomografia. 4.Odontologia. I. Costa, Ingrid Cristina Pinto da. II. Lima, Natalia Fernandes Cardoso. III. Rocha, Thaiza Gonçalves. IV. Visconti, Maria Augusta. V. Universidade Federal do Rio de Janeiro, Programa de Pós-Graduação em Odontologia. VI. Título.

CDD 617.60757

Ficha catalográfica elaborada por Roberta Cristina Barboza Galdencio CRB - 7 5662

Veiculação: *Digital*

APRESENTAÇÃO

Este livro digital tem como objetivo auxiliar cirurgiões-dentistas no diagnóstico clínico, radiográfico e tomográfico do Mieloma Múltiplo.

SUMÁRIO

1. **Mieloma múltiplo**
2. **Características clínicas**
   2.1 **Manifestações orais**
3. **Características radiográficas**
4. **Características tomográficas**
5. **Considerações finais**
6. **Referências**

1. MIELOMA MÚLTIPLO

MIELOMA MÚLTIPLO

É uma doença hematológica maligna de etiologia desconhecida caracterizada pela proliferação de plasmócitos neoplásicos monoclonais na medula óssea.

Entre outras alterações, ocorre o aumento da atividade dos osteoclastos associada a uma redução da função dos osteoblastos, o que resulta em uma reabsorção óssea contínua.

VINAYACHANDRAN et al., 2013; HAMEED et al., 2014; e FREGNANI et al., 2016.

MIELOMA MÚLTIPLO

É mais prevalente em pacientes entre 60 e 70 anos, do sexo masculino e africanos e afro-americanos.

BITELMAN et al., 2016; e COSTELLO et al., 2019.

MIELOMA MÚLTIPLO



2022

188 mil novos casos diagnosticados

121 mil mortes

Caso não haja mudanças nas taxas de incidência e mortalidade

2045

Aumento de 71% na incidência

Aumento de 79% na mortalidade

MAFRA et al., 2025.

MIELOMA MÚLTIPLO

DIAGNÓSTICO

- LABORATORIAL
- CLÍNICO
- HISTOPATOLÓGICO
- RADIOGRÁFICO
- BIOQUÍMICO

RAJKUMAR et al., 2016; e CAERS et al., 2018.

DIAGNÓSTICO

- Acúmulo ≥ a 10% de plasmócitos monoclonais na medula óssea ou um plasmocitoma confirmado por biópsia.

- Pelo menos um dos eventos definidores abaixo:

1. Hipercalcemia.
2. Insuficiência renal.
3. Anemia.
4. Lesões osteolíticas.
5. Três biomarcadores específicos de malignidade.

RAJKUMAR, 2022.

DIAGNÓSTICO

Biomarcadores específicos de malignidade:

- Presença de, pelo menos, 60% de plasmócitos clonais na medula.
- Razão de cadeias leves livres (CLL) séricas ≥ 100 (desde que o nível de CLL seja ≥100 mg/L).
- Mais de uma lesão focal presente no exame de ressonância magnética.

RAJKUMAR, 2022.

2. CARACTERÍSTICAS CLÍNICAS

CARACTERÍSTICAS CLÍNICAS

Sinais e sintomas gerais

- Anemia
- Hipercalcemia
- Insuficiência renal
- Perda de peso
- Fraqueza
- Dor óssea
- Lesões osteolíticas
  - maior acometimento da coluna, fêmur, úmero, costelas, pelve e crânio
- Fraturas patológicas

VINAYACHANDRAN et al., 2013.

2.1 MANIFESTAÇÕES ORAIS

MANIFESTAÇÕES ORAIS

- Dor
- Parestesia
- Aumento de volume intraósseo
- Mobilidade e deslocamento dentário
- Reabsorção radicular
- Hemorragia
- Depósitos de material amilóide na língua (amiloidose)
- Fratura óssea patológica nos ossos gnáticos

Figura 1: Aumento de volume com ulceração em região posterior de palato duro do lado esquerdo. Fonte: Thankappan et al., 2023.

MOHAN et al., 2014.

MANIFESTAÇÕES ORAIS

Figura 3: Aumento de volume gengival associado aos dentes posteriores inferiores.

CARDOSO et al., 2013.

MANIFESTAÇÕES ORAIS

Figura 4: A. Lesão hiperplásica e exofítica na mucosa vestibular. B. Aumento de volume com secreção purulenta na mucosa lingual da região mandibular posterior esquerda.

DANSKIN et al., 2022.

MANIFESTAÇÕES ORAIS

Figura 5: Presença de aumento de volume palpável e não aderido na mucosa vestibular direita entre o primeiro e o segundo pré-molares inferiores.

CARDOSO et al., 2013.

MANIFESTAÇÕES ORAIS

Figura 6: Lesões ulceradas em borda lateral de língua de ambos os lados. Biópsia revelou amiloidose.

DISSANAYAKA et al., 2022.

MANIFESTAÇÕES ORAIS

Figura 7: Presença de diversos nódulos amarelados em dorso de língua. A biópsia confirmou amiloidose.

DISSANAYAKA et al., 2022.

3. CARACTERÍSTICAS RADIOGRÁFICAS

CARACTERÍSTICAS RADIOGRÁFICAS

O comprometimento ósseo é o principal fator que contribui para a morbidade e mortalidade da doença!

ZAMAGNI et al., 2019.

CARACTERÍSTICAS RADIOGRÁFICAS

Padrões de lesões nos ossos gnáticos

- Lesão radiolúcida unilocular
- Lesão radiolúcida multilocular
- Múltiplas e pequenas áreas radiolúcidas de margens bem definidas e descorticalizadas → Padrão “saca-bocado”
- Padrão osteoporótico difuso
- Esclerose difusa

Figura 8: Múltiplas lesões radiolúcidas com padrão “saca-bocado”. Fonte: Di Giuliano et al., 2020.

EPSTEIN et al., 1984; WITT et al., 1997; MOZAFARI et al., 2002; e FARIA et al., 2018.

CARACTERÍSTICAS RADIOGRÁFICAS

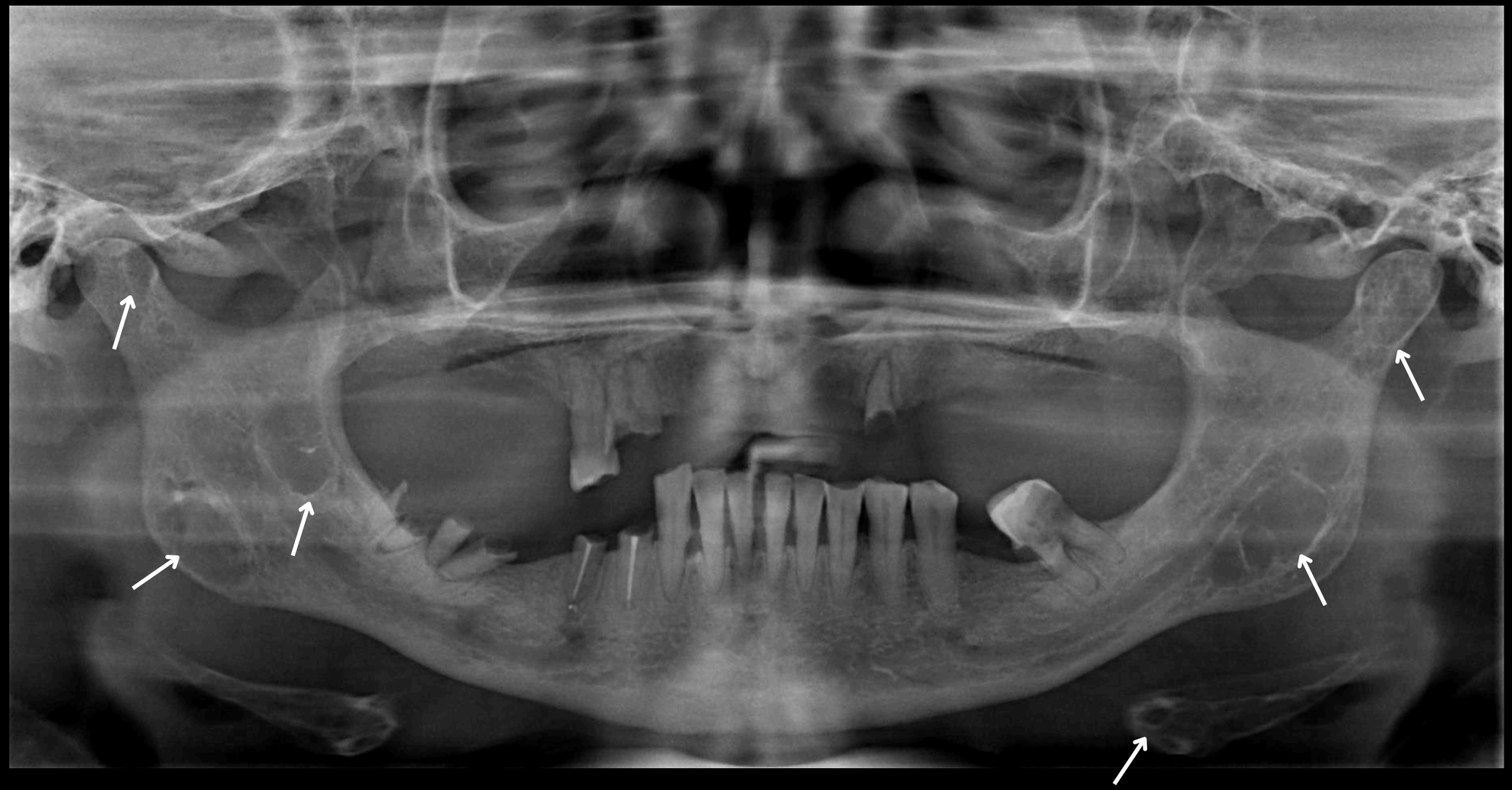

Figura 9: Radiografia panorâmica evidenciando lesões multiloculares (setas).

CARACTERÍSTICAS RADIOGRÁFICAS

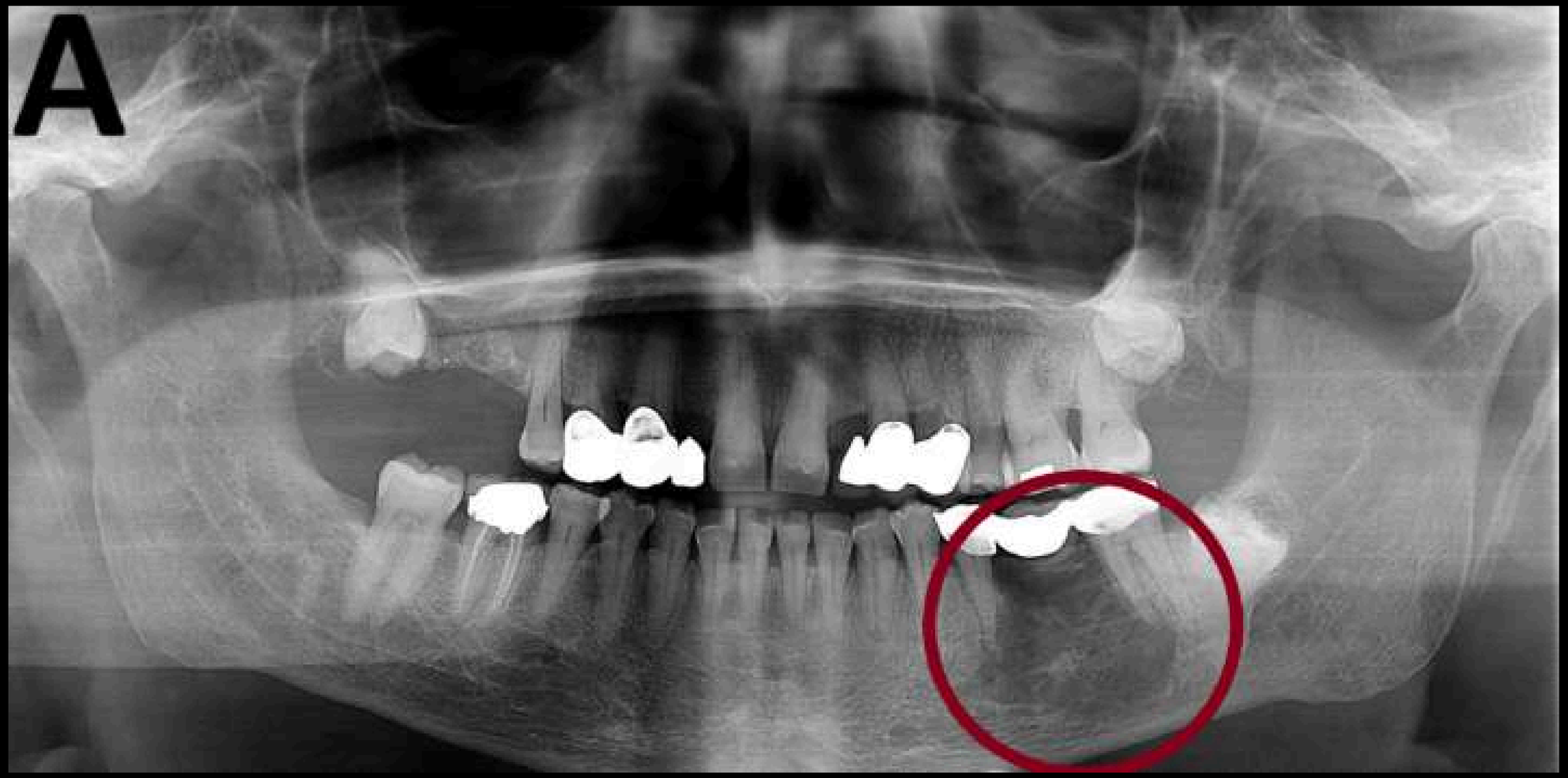

Figura 10: Radiografia panorâmica evidenciando lesão radiolúcida unilocular em região de corpo da mandíbula do lado esquerdo.

DANSKIN et al., 2022.

CARACTERÍSTICAS RADIOGRÁFICAS

Figura 11: Áreas radiolúcidas extensas na mandíbula.

ISAIAS et al., 2024.

4. CARACTERÍSTICAS TOMOGRÁFICAS

CARACTERÍSTICAS TOMOGRÁFICAS

Padrões de lesões nos ossos gnáticos

- Padrão unilocular
- Padrão multilocular
- Padrão osteopórotico difuso
- Padrão “saca-bocado”

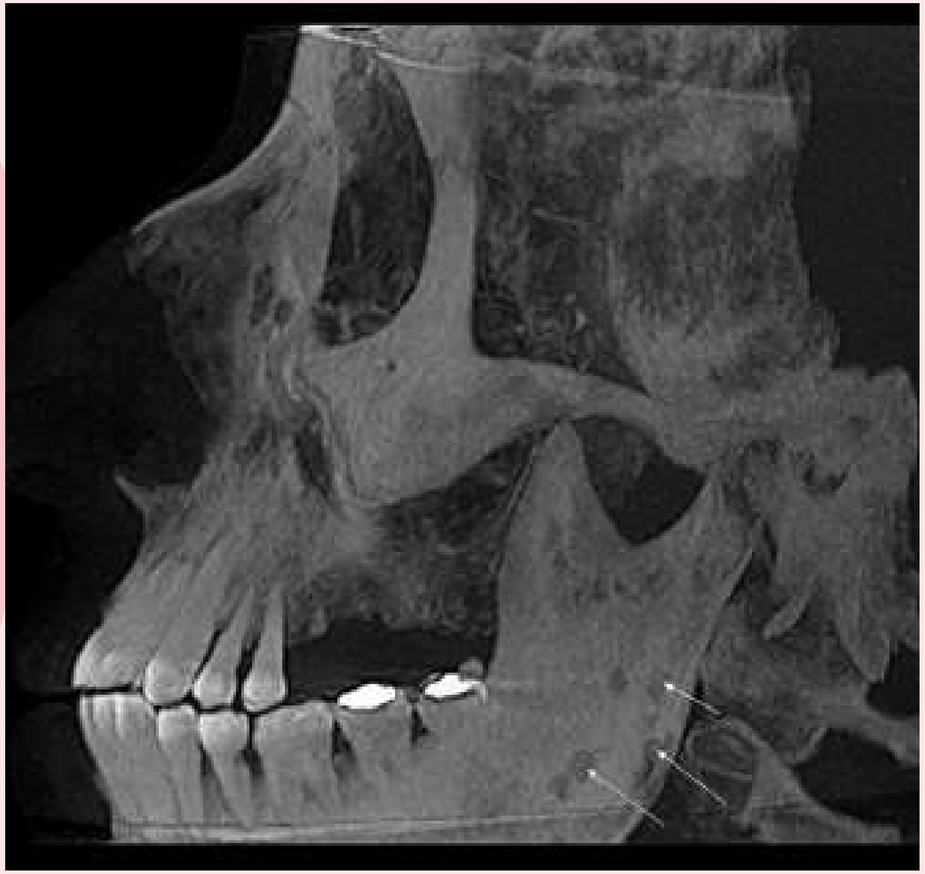

Figura 12: Reconstrução panorâmica evidenciando o padrão “saca-bocado” (setas).

ANTGUACO et al., 2004; FREGNANI et al., 2016; BIUN et al., 2019; e ROCHA et al., 2025.

CARACTERÍSTICAS TOMOGRÁFICAS

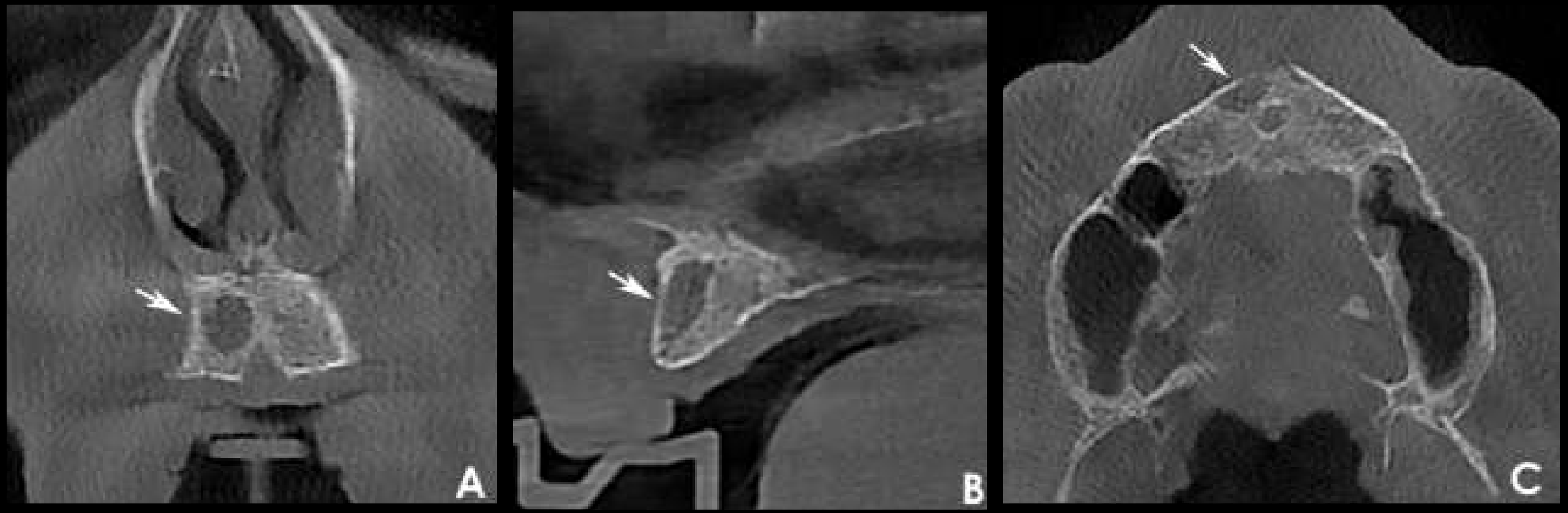

Figura 13: Reconstruções tomográficas evidenciando o padrão unilocular. A. Reconstrução coronal. B. Reconstrução sagital. C. Reconstrução axial.

ROCHA et al., 2025.

CARACTERÍSTICAS TOMOGRÁFICAS

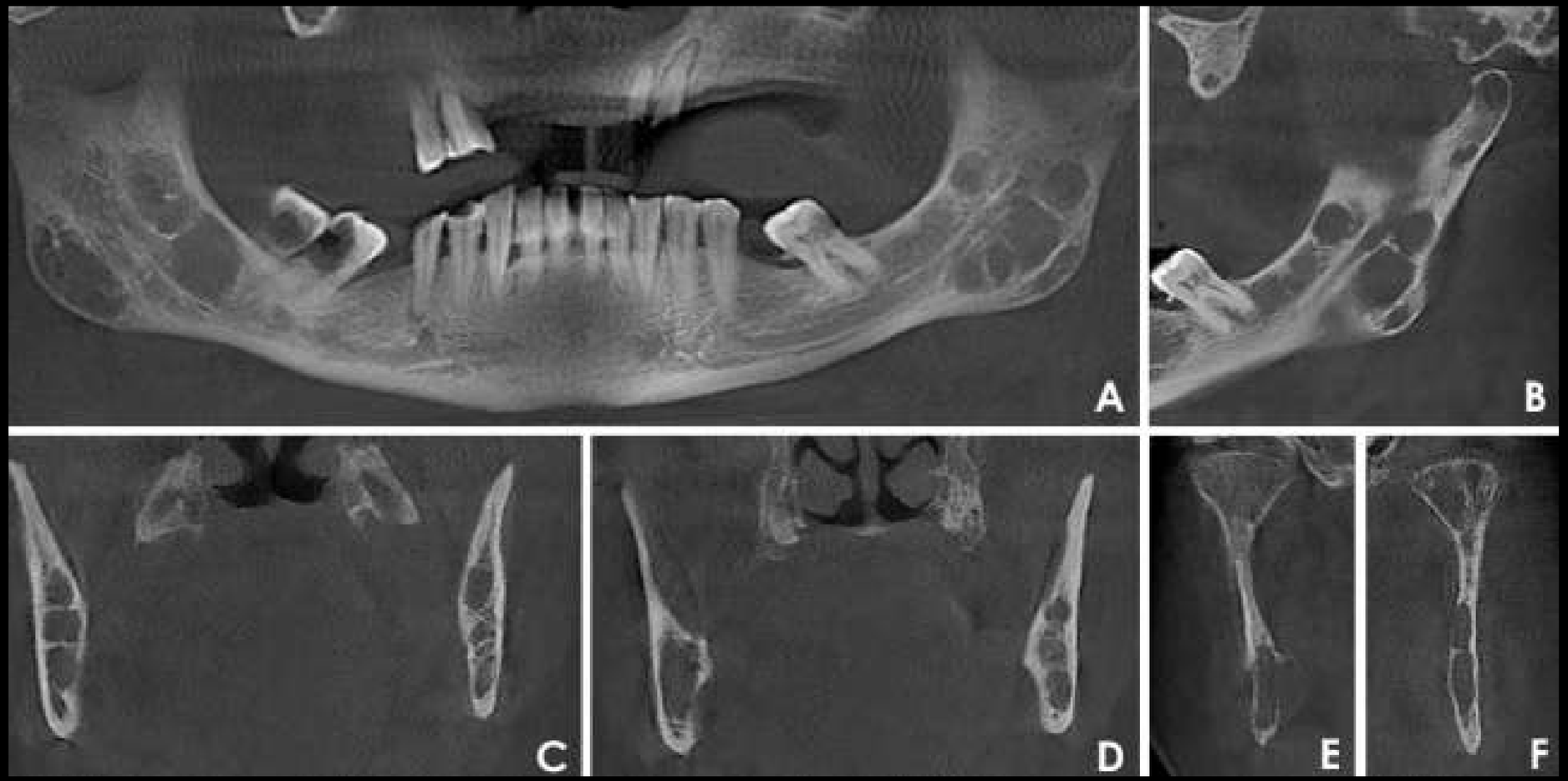

Figura 14: Reconstruções tomográficas evidenciando o padrão multilocular.
A. Reconstrução panorâmica. B. Reconstrução sagital. C, D, E e F. Reconstruções coronais.

ROCHA et al., 2025.

CARACTERÍSTICAS TOMOGRÁFICAS

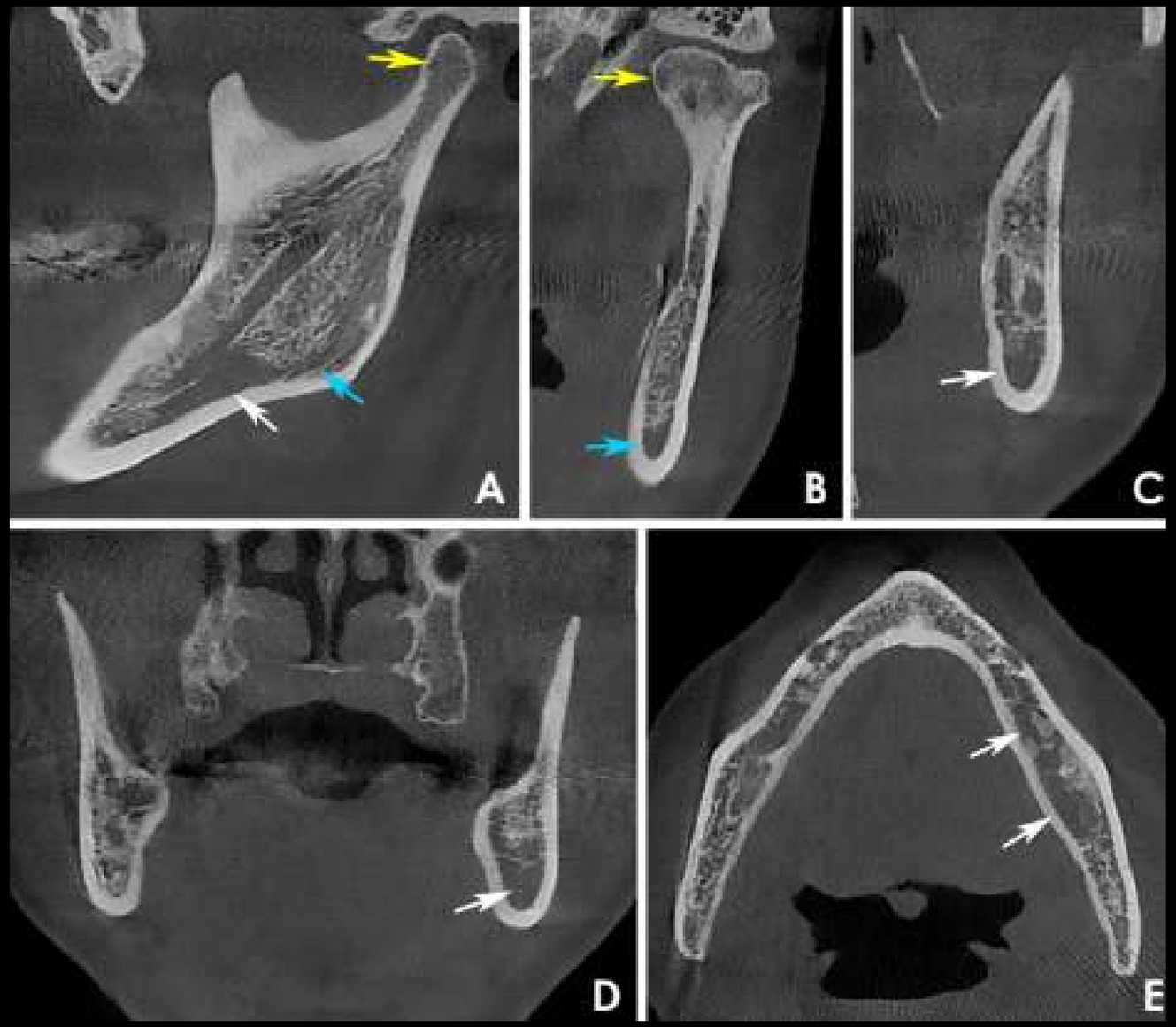

Figura 15: Reconstruções tomográficas evidenciando o padrão osteoporótico difuso
A. Reconstrução sagital.
B, C e D. Reconstruções coronais.
E. Reconstrução axial.

ROCHA et al., 2025.

CARACTERÍSTICAS TOMOGRÁFICAS

Você sabe o que é o padrão saca-bocado?

O padrão saca-bocado consiste em múltiplas lesões radiolúcidas circulares sem a presença de halo esclerótico.

WITT et al., 1997.

CARACTERÍSTICAS TOMOGRÁFICAS

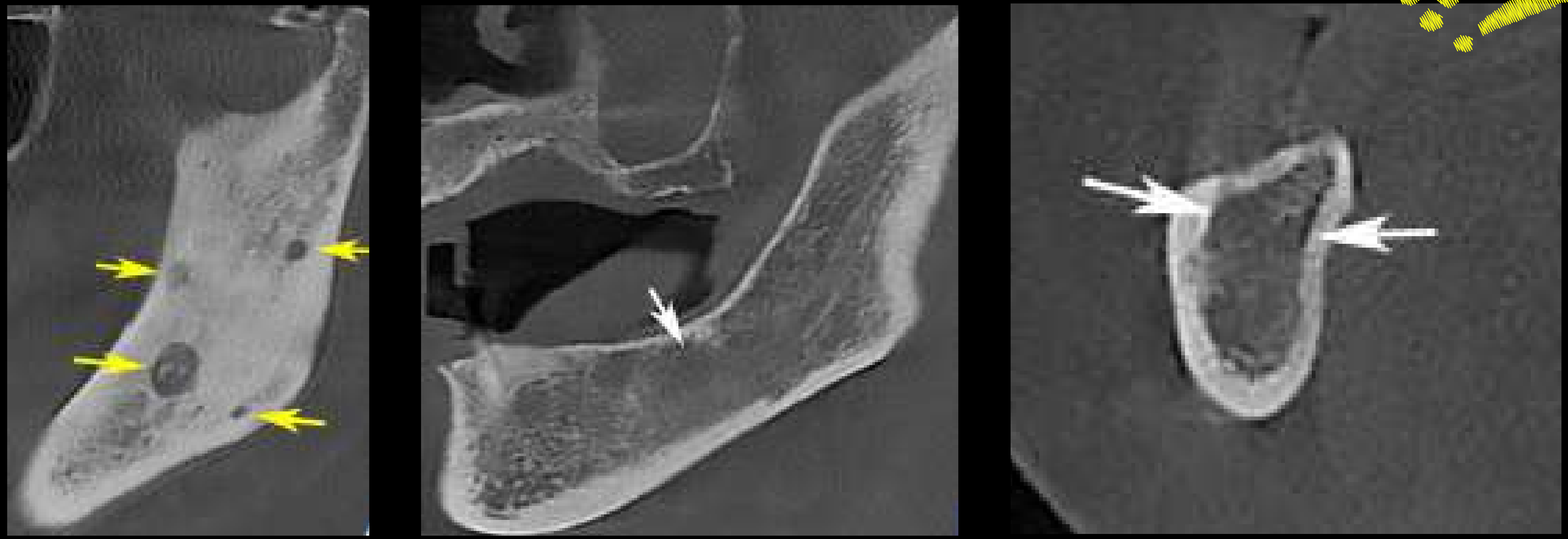

Figura 16: O padrão saca-bocado em exames tomográficos é visto em reconstruções de grandes espessuras. Quando o volume do exame é analisado em espessuras mais finas, é visto, ao longo dos cortes, um padrão osteoporótico difuso. As lesões osteolíticas acometem tanto a região cortical quanto a medular de forma irregular!

ROCHA et al., 2025.

CARACTERÍSTICAS TOMOGRÁFICAS

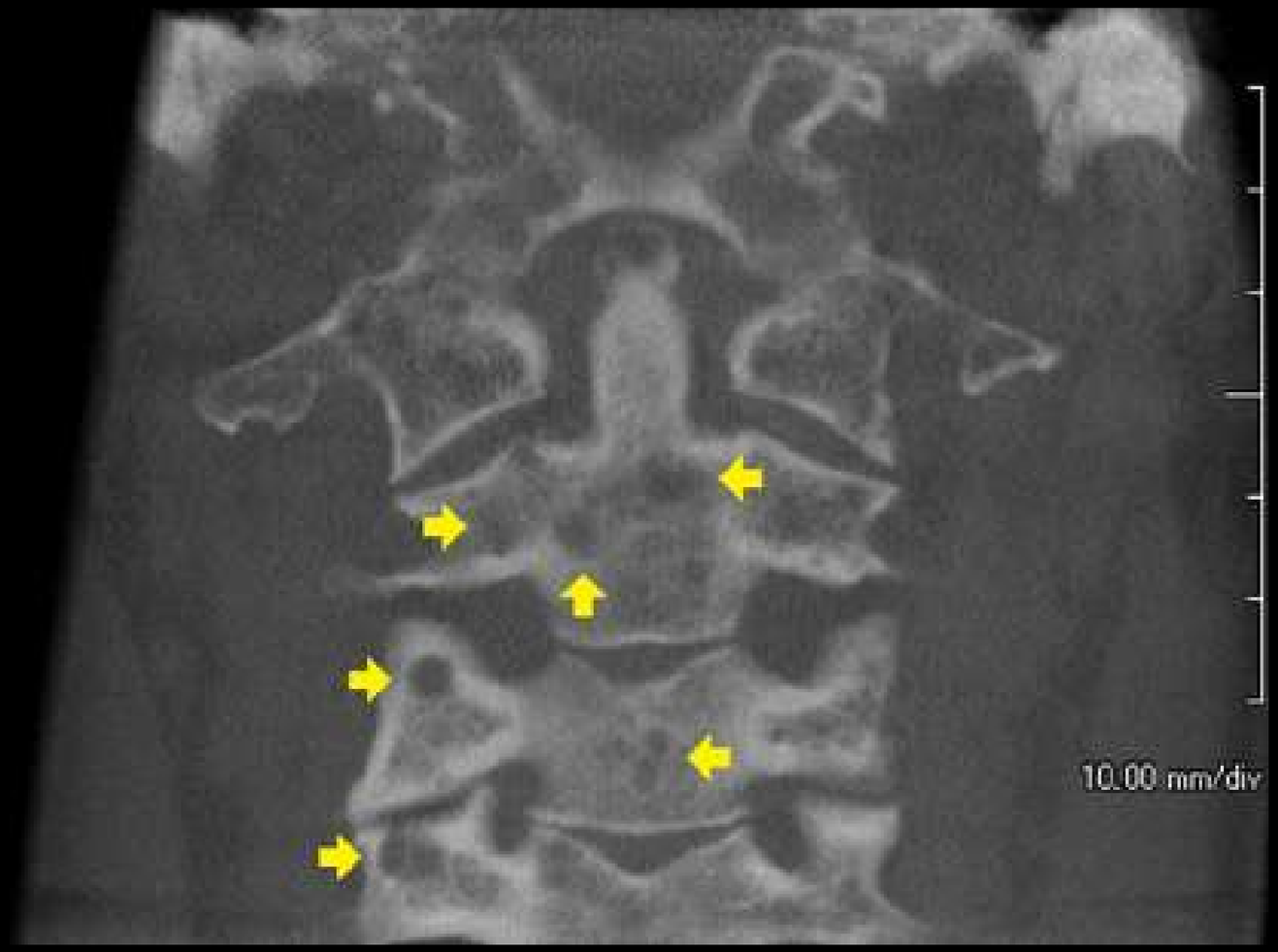

Figura 17: Reconstrução coronal da coluna cervical evidenciando radiolucências circulares “saca-bocado” (indicadas pelas setas).

BIUN et al., 2019.

CARACTERÍSTICAS TOMOGRÁFICAS

Figura 18: Reconstrução axial panorâmica evidenciando lesão radiolúcida mal definida na região de molares e pré-molares do lado esquerdo com rompimento das corticais vestibular e lingual.

ALI et al., 2018.

CARACTERÍSTICAS TOMOGRÁFICAS

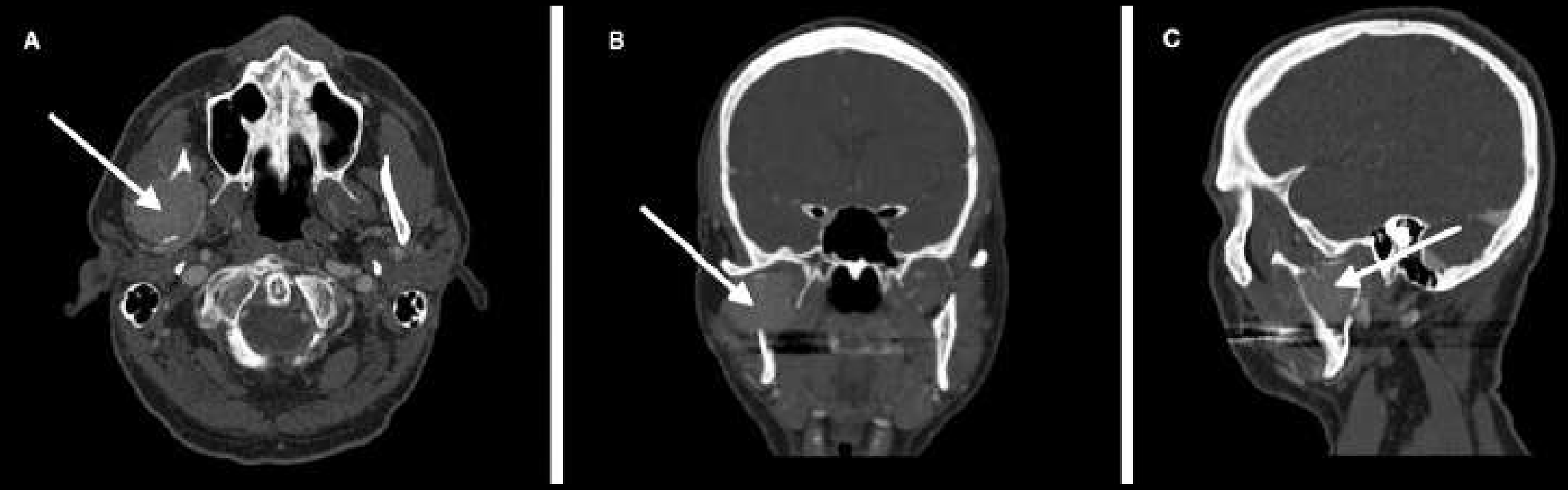

Figura 19: Axial (A), Coronal (B), Sagital (C): lesão lítica expansiva mal definida do ramo mandibular direito associada à destruição da cortical mandibular e com extensão superior em direção à articulação temporomandibular.

CAPOBIANCO et al., 2025.

CARACTERÍSTICAS TOMOGRÁFICAS

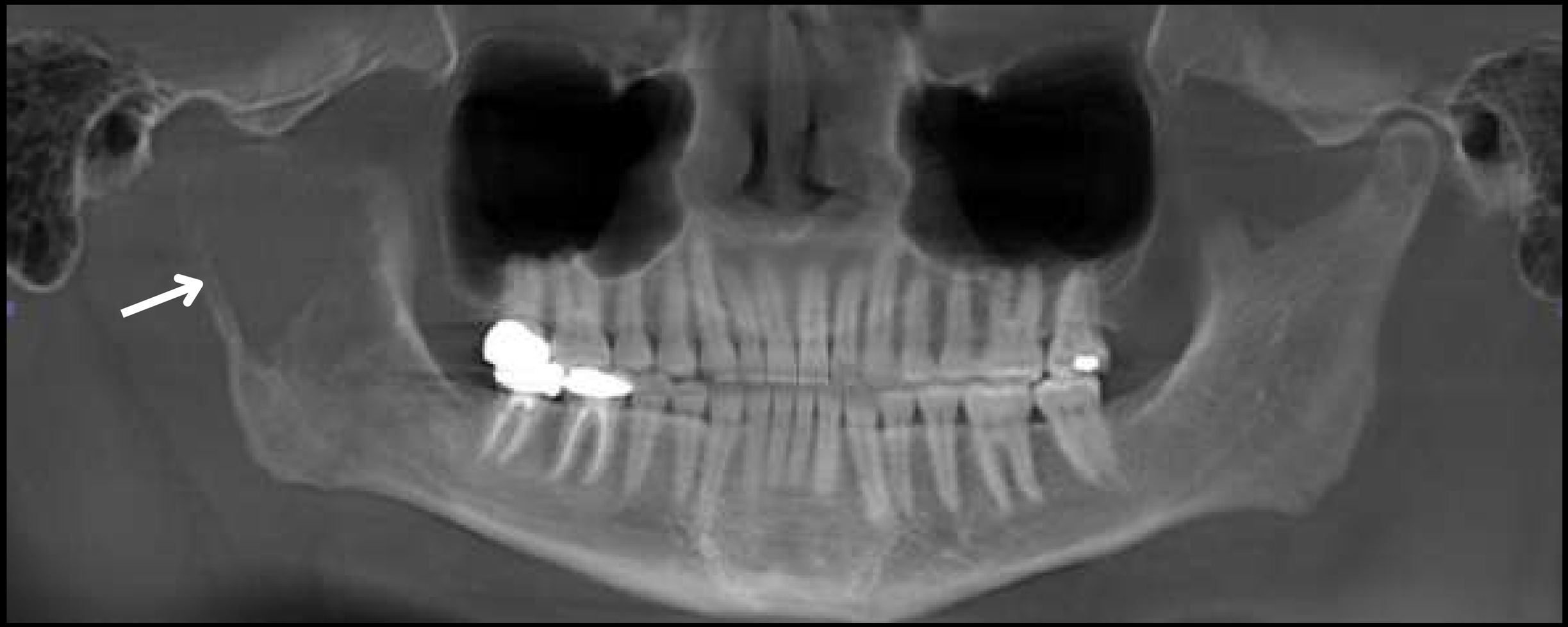

Figura 20: Reconstrução panorâmica indicando hipodensidade mal definida com erosão do côndilo direito e com extensão para o ramo.

CAPOBIANCO et al., 2025.

5. CONSIDERAÇÕES FINAIS

CONSIDERAÇÕES FINAIS

As lesões osteolíticas nos ossos gnáticos podem representar os primeiros sinais do desenvolvimento da doença!

Além disso, é sabido que a tomografia computadorizada possui grande acurácia na identificação de lesões osteolíticas causadas pelo mieloma múltiplo.

Dessa forma, é de extrema importância que o cirurgião-dentista, principalmente o radiologista, saiba identificar essas lesões em exames de imagem, pois isso contribuirá para o diagnóstico precoce da doença, o que impactará diretamente o seu tratamento e prognóstico.

IPPOLITO et al., 2021; e ALI et al., 2022.

6. REFERÊNCIAS

Ali IK, Parate AR, Kasat VO, Dora A. Multiple myeloma with primary manifestation in the mandible. Cureus. 2018;10(3):e2265. doi:10.7759/cureus.2265.

Ali SA, Khalifa HM, Bayoumi A, et al. Osteolytic lesion of the maxilla in an undiagnosed multiple myeloma patient identified incidentally by cone beam computed tomography. Am J Case Rep. 2022;23:e936585. doi:10.12659/AJCR.936585.

Antguaco EJ, Fassas AB, Walker R, Sethi R, Barlogie B. Multiple myeloma: clinical review and diagnostic imaging. Radiology. 2004;231(1):11-23.
Bitelman VM, Lopes JADO, Nogueira AB, Frassetto FP, Duarte-Neto AN. “Punched out” multiple myeloma lytic lesions in the skull. Autops Case Rep. 2016;6(1):7-9.

Biun J, Lok V, Koong B, Huang TC. A significant incidental finding on cone beam computed tomography: multiple myeloma. Aust Dent J. 2019;64(3):293-296. doi:10.1111/adj.12695.

Caers J, Garderet L, Kortüm KM, et al. European Myeloma Network recommendations on tools for the diagnosis and monitoring of multiple myeloma: what to use and when. Haematologica. 2018;103(11):1772-1784.

Cardoso RC, Gerngross PJ, Hofstede TM, Weber DM, Chambers MS. The multiple oral presentations of multiple myeloma. Support Care Cancer. 2014;22(1):259-267. doi:10.1007/s00520-013-1960-y.

Capobianco C, Padilla M, Cho J, Levi L. Multiple myeloma presenting as an ill-defined osteolytic lesion of the mandibular condyle: a case report and literature review. Oral Maxillofac Surg Cases. 2025;11(2):100394. doi:10.1016/j.omsc.2025.100394.

Costello C, et al. INSIGHT MM: a large, global, prospective, non-interventional, real-world study of patients with multiple myeloma. Future Oncol. 2019;15(13):1411-1428.

Dissanayaka DWVN, Bandara HMMR, Sabesan T, Mohomed YS, Siriwardena BSMS. Oral manifestations of systemic amyloidosis, an aid to diagnosis of multiple myeloma: report of two cases. Braz J Otorhinolaryngol. 2022;88(1):146-149. doi:10.1016/j.bjorl.2020.11.011.

Di Giuliano F, Picchi E, Muto M, et al. Radiological imaging in multiple myeloma: review of the state-of-the-art. Neuroradiology. 2020;62(8):905-923. doi:10.1007/s00234-020-02417-9.

Epstein JB, Voss NJ, Stevenson-Moore P. Maxillofacial manifestations of multiple myeloma: an unusual case and review of the literature. Oral Surg Oral Med Oral Pathol. 1984;57(3):267-271. doi:10.1016/0030-4220(84)90182-8.

Faria KM, Brandão TB, Silva WG, et al. Panoramic and skull imaging may aid in the identification of multiple myeloma lesions. Med Oral Patol Oral Cir Bucal. 2018;23(1):e38-e43. doi:10.4317/medoral.22123.

Fregnani ER, Leite AA, Parahyba CJ, Nesrallah ACA, Ramos-Perez FMM, Cruz Perez DEC. Mandibular destructive radiolucent lesion: the first sign of multiple myeloma. J Clin Exp Dent. 2016;8(4):e465-e468.

Hameed A, Brady JJ, Dowling P, Clynes M, O'Gorman P. Bone disease in multiple myeloma: pathophysiology and management. Cancer Growth Metastasis. 2014;7:33-42.

Ippolito D, Giandola T, Maino C, et al. Whole-body low-dose computed tomography (WBLDCT) can be comparable to whole-body magnetic resonance imaging (WBMRI) in the assessment of multiple myeloma. Diagnostics (Basel). 2021;11(5):857. doi:10.3390/diagnostics11050857.

Isaias PHC, Costa FWG, Amorim PHGH, et al. Beyond the mouth: uncovering non-secretory multiple myeloma through oral symptoms. Imaging Sci Dent. 2024;54(2):211-220. doi:10.5624/isd.20230257.

Mafra A, Laversanne M, Marcos-Gragera R, et al. The global multiple myeloma incidence and mortality burden in 2022 and predictions for 2045. J Natl Cancer Inst. 2025;117(5):907-914. doi:10.1093/jnci/djae321.

Mohan RP, Gill N, Verma S, Chawla VR, Tyagi K, Agarwal N. A multilocular radiolucency of mandible as the first evidence of multiple myeloma: a clinico-radiographic case report. Dent Res J (Isfahan). 2014;11(2):272-275.

Mozaffari E, Mupparapu M, Otis L. Undiagnosed multiple myeloma causing extensive dental bleeding: report of a case and review. Oral Surg Oral Med Oral Pathol Oral Radiol Endod. 2002;94(4):448-453. doi:10.1067/moe.2002.125201.

Rajkumar SV. Multiple myeloma: 2016 update on diagnosis, risk-stratification, and management. Am J Hematol. 2016;91(7):719-734.

Rajkumar SV. Multiple myeloma: 2022 update on diagnosis, risk stratification, and management. Am J Hematol. 2022;97(8):1086-1107. doi:10.1002/ajh.26590.

Rocha TG, Veiga RDSAM, Villoria EM, et al. Cone-beam computed tomography–based analysis of jawbone destruction patterns in multiple myeloma: associations with clinical data in an observational study. Imaging Sci Dent. 2025;55(3):253-260. doi:10.5624/isd.20250015.

Thankappan S, Nedumpillil S. Multiple myeloma with oral manifestations as maxillary ulceroproliferative lesion: a case report. J Cancer Res Ther. 2023;19(Suppl 2):S1005-S1008. doi:10.4103/jcrt.jcrt_336_22.

Vinayachandran D, Sankarapandian S. Multiple osteolytic lesions. J Clin Imaging Sci. 2013;3:S6.

Witt C, Borges AC, Klein K, Neumann HJ. Radiographic manifestations of multiple myeloma in the mandible: a retrospective study of 77 patients. J Oral Maxillofac Surg. 1997;55(5):450-455. doi:10.1016/S0278-2391(97)90687-X.

Zamagni E, Tacchetti P, Cavo M. Imaging in multiple myeloma: how? when? Blood. 2019;133(7):644-651. doi:10.1182/blood-2018-08-825356.

UFRJ

UNIVERSIDADE FEDERAL
DO RIO DE JANEIRO

PPgO UFRJ

PROGRAMA DE PÓS-GRADUAÇÃO EM ODONTOLOGIA